Ein Fall
von totaler Abschnürung
eines Nabelschnurbruches.

Inaugural-Dissertation,

welche unter Zustimmung

der hochlöblichen medicinischen Facultät zu Marburg

zur

Erlangung der Doctorwürde

in der

Medicin, Chirurgie und Geburtshülfe

einreicht

Christian Hufer,
approb. Arzt,
aus Frankfurt am Main.

Marburg.
Druck von Joh. Aug. Koch
1884.

Seinem verehrten Lehrer

Herrn

Professor Dr. Ahlfeld

in Dankbarkeit gewidmet.

Der Verfasser.

Der Zuwachs der Literatur über die „hernia umbilicalis funiculi“ sowie die zahlreich veröffentlichten Dissertationen während der letzten Jahrzehnte zeigen zur Genüge, dass diese eigenartige Hemmungsbildung ziemlich häufig und ausserdem in den verschiedensten Entwicklungsformen und Uebergangstationen beobachtet wird, zugleich aber lehren beide, dass bezüglich ihrer Aetiologie ein allgemein gültiges Gesetz zur Zeit noch nicht formulirt ist, vielmehr eine grosse Meinungsdivergenz besteht. Wenn schon aus diesem Grunde einem Falle, der auch nur Weniges zur Förderung oder Klärung der Anschauung beizutragen vermag, eine Berechtigung weiterer Verbreitung nicht versagt werden kann, so wird eine solche der in den folgenden Zeilen beschriebenen und nach Möglichkeit erklärten Missbildung, die sowohl durch fast vollständige Eventration der Intestina in die Nabelschnur als auch durch totale Abschnürung derselben besonderes Interesse bietet, wohl ebenfalls gesichert sein.

Die Antecedentien, sowie das Ergebniss der Untersuchung des vorliegenden Falles, dessen Bearbeitung ich der freundlichen Güte meines verehrten Lehrers, Herrn Professor Dr. Ahlfeld, verdanke, sind in den folgenden Zeilen niedergelegt.

Die Mutter der fraglichen Frucht ist 47 Jahre alt, von sehr kräftiger Constitution und durchaus gesund. Sie hat bereits sechs wohlgebildete und kräftige Kinder geboren, niemals abortirt. Die jüngste Gravidität trat nach sechs-

jähriger Pause ein, der Verlauf derselben war während der ersten Monate normal; doch will die Mutter im Gegensatze zu ihren früheren Schwangerschaften im fünften Monate die Kindsbewegungen nur schwach und kurze Zeit vernommen haben. Sie glaubte sich im siebten Monate gravid, als unerwartet die Symptome beginnender Geburt auftraten, und letztere sich rasch vollzog. Das Ei soll nach Aussage der Hebamme in tolo ausgestossen, hierauf von ihr die Blase gesprengt und die um die linke Schulter und doppelt um den Hals geschlungene Nabelschnurr gelöst worden sein. Das Kind, ein Knabe, war todtgeboren. Der Verlauf des Wochenbettes ergab keine Anomalie.

Vor der genaueren Beschreibung der Frucht, wie sie Fig. 1 in natürlicher Grösse wiedergiebt, sei bemerkt, dass dieselbe ungefähr einen Monat in Spiritus aufbewahrt, das Abdomen geöffnet und der Bruchsack incidirt war.

Das Kind ist 24 cm lang, wiegt ungefähr 600 gm. Die Kopfknochen sind schlottrig, besonders die beiden Stirnbeine tief eingesunken. Das Gesicht ist im Verhältniss zum Schädel auffallend klein und zeigt greisenhaftes Aussehen. Die körperliche Entwicklung ist eine schwache, panniculus adiposus kaum nachweisbar. Dem Alter nach ist die Frucht in den sechsten Monat zu verweisen. Die Wirbelsäule zeigt an den unteren Brustwirbeln unbedeutende Lordose und rechtsseitige Scoliose. Die oberen Extremitäten sind mit Ausnahme der Hände wohlgebildet; letztere zeigen rechts ganz geringe, links etwas ausgesprochenere Klumpstellung; ausserdem fehlt beiderseits der Daumen und ist statt seiner ein weich sich anfühlendes, dünngestieltes Appendix vorhanden, welches der Basis des Zeigefingers volarwärts inserirt. Die unteren Extremitäten zeigen unbedeutende Varusstellung des rechten, dagegen ausgesprochene des linken Fusses.

Die auffallendste und wichtigste Abnormität an der Frucht besteht entschieden am Nabelstrange. Derselbe ist vom wohlgebildeten Nabel ausgehend, wenn auch etwas nach unten

torquirt, in einer Länge von 2 cm von normaler Beschaffenheit, erweitert sich aber hierauf zu einem grossen blasenförmigen Tumor, der sich auf den ersten Blick als Nabelschnurbruch erkennen lässt. Die Bauchdecken setzen sich scharfrandig gegen die Bruchhülle ab. Vorn und oben reicht der Ring etwas weiter als hinten und unten. Der grösste periphere Umfang des Sackes beträgt 15, die Länge 9, die Höhe 6 cm. Hebt man die Torsion des Stieles durch eine Drehung des Sackes nach oben auf, so ergiebt sich die Insertion der Nabelschnur links unten; es wird mithin der Bruchsack lediglich durch eine starke einseitige Ausdehnung der vorderen Nabelschnurwand gebildet. Der rollende Finger fühlt in der Schnur nur zwei gleichstarke Gefässe; im Uebrigen zeigt sie, ebenso die Placenta keine Anomalie. Behufs genauer Prüfung des Bruchsackinhaltes, wird nunmehr eine Sonde in den Nabelring eingeführt und da diese sich nur nach vorn unten in den Sack vorschieben lässt, in dieser Richtung eine ausgiebige Spaltung vorgenommen; hierauf wird der eine Theil nach unten, der andere, soweit es die mit der Innenfläche des Bruchsackes verwachsene Leber gestattet, nach oben geschlagen (Figur 2). An verschiedenen Stellen lässt sich jetzt der Bruchsack in zwei Häute, das äussere Amnion und innere Peritoneum theilen; letzteres ist im ganzen Bereiche des Sackes, sowie Nabelringes glatt. In diesem nun, der Bruchpforte, werden von oben nach unten folgende Gebilde erkannt. Vom Zwerchfell ab stark nach rechts abweichend, tritt zunächst der gespannte Oesophagus in sie ein, um sich sofort zum Magen zu erweitern; diesen bedeckt von oben theilweise die Leber; letztere ist ihrer ganzen Oberfläche nach durch bindegewebige Adhäsionen mit der peritonalen Auskleidung des Sackes fest verwachsen. Unter dem Fundus ragt mit ihrem freien Rande die Milz nach unten hervor, ausserdem zieht von der grossen Curvatur ein breiter Bindegewebsstreifen, das Omentum maius, allmählig sich verjüngend nach unten, um strangweise der

Innenfläche des Sackes zu adhäriren. Hinter diesem liegt ein grosses Convolut von Darmschlingen, welche durch zarte Bindegewebsmembranen untereinander, nirgends jedoch mit dem Sacke verklebt, resp. verwachsen sind. Die obere Partie repräsentirt den gesammten Dünndarm, die untere, an einigen Stellen schwarzbraun gefärbt, den Dickdarm; dieser steigt neben der Milz empor und tritt unter dem Oesophagus durch die Pforte hindurch; in derselben ist er stark constringirt, vor und hinter ihr auffallend ectasirt. Von der Pforte steigt dieser Darmtheil direkt zum normalen After herunter. Auf Druck entleert sich trotz der Einschnürung Meconium. Unterhalb des Dickdarms verläuft in der Pforte ein drittes Gebilde, welches, nach dem Abdomen und Bruchsacke weiter verfolgt, als Arteria umbilicalis constatirt wird. Zwischen Amnion und Peritoneum ziehend, geht sie durch den Nabelring und mündet ohne die Blase zu berühren, oder sich zu verzweigen, direct in die Aorta abdominalis. Die Vena umbilicalis begiebt sich in vorliegendem Falle nicht als selbstständiges Gefäss zur Unterfläche der Leber, sondern scheint sich kurz nach der Insertion der Schnur in kleine Zweige aufzulösen. Unter der Umbilicalarterie liegt ein viertes Gebilde, welches vom Scheitel der hypertrophirten und in ihren Wandungen stark verdickten Blase ausgeht, mithin der Urachus ist. Gefässe begleiten diesen Strang lateralwärts nicht. Ausserdem liegt hinter den genannten Theilen in der Pforte fadenförmig ausgezogen das Mesenterium. Innerhalb des Abdomens befinden sich nur Nebennieren, lateralwärts von ihnen die gelappten Nieren, mehr in der Tiefe die Hoden, oberhalb der Symphyse die Blase und schliesslich der Endtheil des Dickdarms, das Rectum.

Nach diesem objectiven Befunde wäre nunmehr die Erklärung vorliegender Missbildung das Nächstliegende, doch wird es im Interesse der Uebersicht und des Verständnisses angebracht sein, derselben das Wichtigste über das Auftreten der „hernia umbilicalis finiculi“, ihre Complicationen und

besonders ihre Aetiologie, die noch immer Gegenstand lebhafter Controverse, vorauszuschicken.

Der Nabelschnurbruch kommt wohl als alleinige Missbildung bei sonst gut gestalteten Kindern vor, bei weitem häufiger jedoch ist er mit anderen Entwicklungsfehlern complicirt, so vor Allem der Atresia ani, Spina bifida, Hemicephalie, mangelhaften Bildung oder dem gänzlichen Fehlen von Extremitätentheilen, mehr oder minder hochgradigen Verkrümmung der Wirbelsäule. Gestalt und Grösse des Bruches sind sehr variabel. Thudichum unterschied vier Grade; der geringste besteht nach ihm in einer kaum bemerkbaren Anschwellung an dem fötalen Ende des Nabelstranges. Diese Form ist keineswegs selten, ausserdem aber diejenige, welche von Arzt und Hebamme häufig verkannt wird, weil sie sich erst nach dem Abfalle des vertrockneten Nabelschnurrestes documentirt. Den 2. Grad bildet eine halbkugelige, der Nabelgegend mit breiter Basis anliegende Hervorragung, den dritten ein Bruchsack von mehr sphärischer Gestalt und stielförmiger Basis, das Extrem der Grösse ein solcher von ovaler Form an der vorderen Bauchgegend bis zur Symphyse, ja den Knieen des Kindes herabreichend. Diese Eintheilung ist, wenn auch im Allgemeinen richtig, so doch viel zu speciell, denn es kommen Uebergangsstufen vom einfachen Divertikel bis zum ausgebildeten Bruche, zur fissura abdominalis und Bauchblasenschambeinspalte gar nicht selten vor und werden dieselben, wie Ahlfeld hervorhebt, theils durch den persistirenden Dotterstrang, theils durch Verlagerung, resp. Verziehung der Dotterblase von ihrer normalen Stelle, dem Kopf-, nach dem Schwanzende des Embryo bedingt. Der Bruchsack besteht normaliter aus dem äusseren Amnion, welches an seiner Innenfläche eine Schicht lockeren Zellgewebes, von den Einen als äussere Platte des Peritoneums, von Andern als Fortsetzung der Fascie der Bauchmuskeln aufgefasst, trägt und dem ausgestülpten Peritoneum. Die Insertion der Schnur an den Bruchsack, Zahl und Verlaufsrichtung der Gefässe sind

sehr wechselnd; erstere ist am häufigsten links unten constatirt; die Zahl der Gefässe stets reducirt. Was den Inhalt des Bruchsackes anbelangt, so enthält derselbe neben verschieden grossen Darmabschnitten von drüsigen Organen am häufigsten die Leber. In den bei weitem meisten Fällen wird ausserdem eine abgelaufene Peritonitis im Bruchsacke beobachtet.

Wenden wir uns nunmehr etwas ausführlicher zur Aetiologie. Die ältere Cruveilhier'sche Ansicht, welche früher allgemeine Geltung hatte und den Bruch nicht als eine Bildungshemmung, sondern als in Folge einer fehlerhaften Lage oder Compression des Embryo entstanden dachte, ist entwicklungsgeschichtlich unhaltbar, ausserdem schon durch das Factum, dass zur Zeit der Entwicklung der Hernie der Embryo einen grossen Spielraum im Uterus hat, eine fehlerhafte Lage, wenn sie wirklich vorkommen sollte, dauernd sich nicht erhalten wird, ferner dass der Fötus und das Fruchtwasser unter ganz dem gleichen Drucke stehen, ein Bruch durch Compression mithin unmöglich ist, widerlegt und verlassen. Gleiches Schicksal theilt die von Müller angeschuldigte Umschlingung der Nabelschnur, da, wie Ahlfeld mit vollem Rechte hervorhebt, die Umschlingung stets zu einer bezüglich der Entstehung der Hernie viel späteren Zeit auftritt und ausserdem ein Zug an der Nabelschnur nur eine Verdünnung ihrer Insertionsstelle, nie aber einen Bruch erzeugen kann. Ebenso ist eine dritte Ansicht, welche die Ursache in mangelhafter Entwicklung der Bauchdecken erblickte, durch Kraemer und Ahlfeld widerlegt. Ersterer sagt: Obwohl es bei gross angelegten Nabelbrüchen den Anschein hat, als ob ein von Vielen behauptetes Deficit der Bauchdecken vorhanden sei, so lehrt doch eine nähere Präparation, dass ein solches de facto nicht besteht, sondern sämmtliche Bauchmuskeln, vor Allem die recti vollständig vorhanden sind und nur durch die vorliegenden Intestina, wie auseinander getrieben erscheinen; selbst ein Deficit der Haut ist nicht anzunehmen, da auch sie bis über die Ränder der recti hinaus vorhanden. Diese Beobachtung

wird durch Ahlfeld vollkommen bestätigt. Er betont, dass man die recti stets an der ihnen zukommenden Stelle findet, dass die arteriae epigastricae entsprechend normal verlaufen, und dass Messungen den Leibesumfang grösser als bei normal gebildeten Früchten ergeben, dass aber auf die Bauchwandung derselbe Antheil, wie bei gesunden Kindern fällt. Abgesehen hiervon müssten gegen diese Auffassung nach der Ansicht des Verfassers alle Fälle sprechen, bei denen die Bruchpforte in einem auffallenden Missverhältnisse zur Grösse des Bruches steht, vor Allem aber die Fälle partieller oder totaler Abschnürung. Auch die weit verbreitete, von Thudichum aufgestellte und selbst noch in den jüngsten Dissertationen gewürdigte Auffassung, dass dem Nabelschnurbruch eine Erschlaffung des Mesenteriums zu Grunde liege, welche die Retraction der während des zweiten Monates normaliter in der Nabelschnur liegenden Darmschlingen verhindere, ist entschieden zu verwerfen. Mit Recht bezeichnet diese Verlängerung Ahlfeld als secundäre, da sie durch den dauernden Zug, den der prolabirte Darm erfährt, hervorgerufen wird; zudem lehrt die Entwicklungsgeschichte nichts von einer solchen spontanen Retraction, wie sie Thudichum beansprucht. Verfasser ist der Ansicht, dass dieselbe weder zu verstehen, noch überhaupt denkbar ist. Denn da zur Zeit der Anlage, vor allem der Ausbildung des Bruches, sein in Form und Grösse ihn bestimmender Factor, die Dünndarmschlingen ein gerade zu auffallend rasches Wachsthum, wie die Entwicklungsgeschichte lehrt, zeigen, so muss doch das Mesenterium als deren Fixations- und Ernährungsmembran ebenfalls eine diesen Darmabschnitten analoge reichere Entfaltung, ein entsprechendes Wachsthum erfahren; es würde mithin Wachsthum und Schrumpfung, diese ist doch gleichbedeutend mit der erwähnten Retraction, in dem Mesenterium fast zu der gleichen Zeit bestehen, ein Vorgang, der in der Physiologie, speciell Entwicklungsgeschichte kein Analogon hat. Ebenso sind auch die häufigen Hypertrophieen einzelner Abdominal-

organe kein ätiologisches Moment des Nabelschnurbruches, sondern stets secundärer Natur, weil sie die Folgeerscheinung einer durch die Hernie mehr oder minder bedingten Vergrösserung des Obdominalraumes, welchen die Organe ausfüllen müssen, sind. Ausserdem würde selbst bei primärer Vergrösserung dieser Organe ein normaler Verschluss der Bruchdecken dennoch zu Stande kommen, wie man es bei Leberhypertrophie, Cystenniere, Darmstenose, mit consecutiver Erweiterung beobachten kann.

Im Gegensatze zu den genannten nicht haltbaren Ansichten, trägt die von Ahlfeld vertretene, durch seine eigene Beobachtungen gestützt und durch einige Fälle bestätigt, das Gepräge hoher Wahrscheinlichkeit, wenn nicht der Gewissheit. Da, wie die späteren Zeilen lehren, vorliegender Fall als Beleg für dieselbe gilt, verdient sie schon deshalb, eingehender berücksichtigt zu werden. Das geradlinige Darmrohr, mit dem Nabelbläschen durch einen weiten Gang communicirend, bildet in der 4. Woche seine erste Schlinge, indem sein unterer Theil, das Coecum, sich vor und über den oberen, das untere Dünndarmstück, herüberlegt. Der mittlere Theil des Rohres mit dem ihm inserirenden Ductus omphalomesentericus erhält hierdurch seine Lage ausserhalb der Bauchspalte. Das rasche Wachsthum des Darmes, von seinen beiden Endpunkten ausgehend, bedingt der Raumverhältnisse wegen eine Vermehrung der Schlingen, so liegen in der 8. Woche fünf bis sechs solcher Schlingen ausserhalb des zukünftigen Nabels. Während nun einerseits durch concentrisches Wachsthum der Bauchdecken die Bildung des Nabels vorbereitet wird, andererseits der Nabelstrang sich verengt, die Schlingen sich zurückziehen, giebt normaler Weise der ductus dem auf ihn ausgeübten Zug nach, verdünnt sich zu einem Minimum, wird länger, wie der Nabelstrang selbst und zerreisst schliesslich. Ist er aber sehr resistent, so widerstrebt er diesem Zuge, hält den Darm über die normale Zeit ausserhalb

des Nabels fest, der Verschluss der Bauchdecken kann nicht erfolgen und so entsteht der Nabelschnurbruch. Bei der Mehrzahl der Fälle dieser Missbildung liegt also ihre Ursache in dem fortgesetzten Zuge, den der persistente Dotterstrang auf die in der Nabelschnur liegende Darmschlingen ausübt.

Zum Schlusse dieser Betrachtungen sei noch kurz der auffallenden Häufigkeit der Verlagerung der Leber in den Bruchsack gedacht. Diese Leberektopie betrachtet Neugebauer als einen Fehler erster Bildung. Nach ihm geht zunächst die Bildung des venösen Blutstromes der Leber von der Dottergekrös- und Nabelvene aus; indem nun das Leberperenchyen sich diesen beiden anbildet, so ist der Ort ihrer Entstehung von dem Zusammentreffen derselben abhängig. Die Dottergekrösvene oder der Pfortaderstamm ist aber dem Duodenum angeheftet; letzteres bildet durch Epithelausstülpung etc. notorisch den gallesecernirenden Theil der Leber. Da nun normaliter die Duodenalschlinge, durch Erhebung der pars pylorica des Magens entstanden, hinten an der Wirbelsäule liegt und daselbst durch das sie kreuzende colon transversum fixirt wird, so entsteht, sobald keine Anomalie vorliegt, die Leber an dieser Stelle. Wird dagegen das Duodenum nach aussen vor die Bauchspalte verzogen und es wird dies wegen des raschen Wachsthums des Dünndarms unter anomalen Verhältnissen sehr häufig eintreten müssen, so wird sich die Leber auch ausserhalb des Nabels bilden, da ja beide Factoren, der venöse Gefässapparat, bestehend aus Pfortader und Nabelvene, und der galleführende in unmittelbaren Connex getreten sind. Nun wird sich die Leber nicht nur in Form und Grössenverhältniss den Räumlichkeiten ihrer anomalen Bildungsstätte accommodiren, sondern ihre Lage wird daselbst auch eine bleibende werden müssen, weil zugleich mit ihrer Entwicklung auch die eines dem normalen mehr oder minder analogen Bänderapparates, das sie fixirt, vor sich geht, und ausserdem durch die sich entgegenwachsenden Seitenflächen die Bruchpforte

inzwischen stark reducirt wird. Diese Erklärung, die übrigens Neugebauer durch einen Fall vollständig bestätigt fand, wird für die bei weitem meisten Fälle die richtige, und nur in den seltneren von Eventration oder Brüchen mit sehr breiter Pforte die Leber als an normaler Stelle entstanden und durch Zerrung in den Bruchsack hineingesunken, zu betrachten sein.

Wenden wir uns nunmehr der Erklärung vorliegender Missbildung in ihren Einzelheiten zu, so ist zunächst die unbedeutende Deformität der Wirbelsäule jedenfalls nur Folge eines dauernden Zuges seitens des Nabelschnurbruches. Die congenitale Varusstellung der Hände und Füsse werden wir auch hier einer Contractur der Flexoren und Pronatoren, resp. der Wadenmuskulatur oder der Paralyse der Antagonisten genannter Muskeln in Folge einer centralen Reizung zuschreiben müssen. Ob aber diese Reizung des Gehirns oder Rückenmarkes direkt durch die excurvirte Wirbelsäule oder vielleicht durch dem Bruche benachbarte und in Mitleidenschaft gezogene Nerven reflektorisch ausgelöst worden, lässt sich natürlich nicht entscheiden Das Fehlen der Daumen resp. deren Ersatz durch die kleinen Appendices, anscheinend Lipome, kann jedenfalls nicht auf Abschnürung durch die Nabelschnur oder Amnionfäden beruhen, sondern wird lediglich auf mangelhafte Circulation zurückzuführen sein Diese wird ja bereits in der Nabelschnur durch das Fehlen einer Umbilicalarterie manifest, und ist die Ursache dieser Anomalie wohl sicherlich in einem durch den Bruchinhalt ausgeübten dauernden Drucke zu suchen. Ungleich schwieriger ist die Beantwortung der Frage, welche Abnormität in unserem Falle den Bruch erzeugt habe. Die Hypertrophie der Blase, das verlängerte Mesenterium, die umschlungene Nabelschnur werden wir auf Grund der früheren Erörterungen als ätiologisches Moment sofort ausschliessen müssen. Wiewohl nunmehr einerseits alle in unserm Falle vertretenen Complicationen einfach erklärt sind, andererseits aber ein ductus

omphalomesentericus nicht vorhanden ist, so bietet der objective Befund dennoch Anhaltungspunkte, welche den Verfasser berechtigen, sich rückhaltslos der Meinung Ahlfelds anzuschliessen, und auf Grund zweier Factoren, nämlich einer sehr starken Zerrung und intensiven exsudativen Peritonitis innerhalb des Bruchsackes die Behauptung auszusprechen, dass die vorliegende Missbildung durch einen persistirenden Dotterstrang entstanden, dessen Lösung aber nachträglich noch eingetreten ist. Dass ersteres stattgefunden, wird durch die vollständig strangförmige Formation des omentum maius bewiesen. Ebenso ist es zweifellos, dass letztere allerdings nur im Bruchsacke stattgefunden; denn zunächst ist die Oberfläche der Leber vollständig durch bindegewebige Adhäsionen, organisirtes Exsudat, mit dem peritoneum parietale fest verwachsen, ferner sind die Darmschlingen durchgehends unter sich und das Omentum maius dem Sacke adhärent, ausserdem aber füllt, wie aus Figur 2 ersichtlich, der Bruch keineswegs den Sack aus, sondern ist letzterer bei weitem umfangreicher; dieses, sein Plus, kann nur durch freies peritonitisches Exsudat ausgefüllt worden sein; die Menge des letzteren muss eine ganz beträchtliche gewesen sein. Diese Peritonitis ist als secundäre aufzufassen, da intraabdominell keinerlei Residuen derselben vorhanden sind, ausserdem Peritonitiden des Embryo zu sehr grossen Seltenheiten gehören*).

Der sehr naheliegende Einwurf aber, dass eine so ausgesprochene Peritonitis des Sackes, wie wir sie supponiren, sich wohl ins Abdomen fortgepflanzt haben müsse, ist kaum haltbar, da man eine solche Peritonitis als traumatische auf-

*) Uebrigens sei noch hinzugefügt, dass nach statistischen Erhebungen (in 5 von 13 Fällen, welche Thörner publicirt, ebenso in dem Dithmar'schen Falle war nur die Leber, nicht aber der Darm adhärent, während in den 8 übrigen Fällen des ersteren überhaupt keine Peritonitis bestand), vor Allem das pralle Organ, die Leber bei weitem leichter, als das bewegliche Darmrohr, den Anstoss zur Entzündung giebt.

fassen kann, die Erfahrung aber besonders neuerdigs bestätigt, dass solche Entzündungen des Peritoneums, bei denen jede Infection ausgeschlossen, fast stets circumscripse bleiben und als solche abheilen. In vorliegendem Falle hat nun zweifellos das peritonitische Exudat das gesammte, unter sich adhärente Darmconvolut von der Insertionsstelle der Nabelschnur, welche sich ja links unten befindet, abgehoben und beide immer mehr von einander entfernt; hierdurch aber wurde der ductus, der von der Insertionsstelle nach dem Ileum hinzog, stark in die Länge gezogen, verdünnt, und so seine allmählige Lösung sicherlich befördert, wenn nicht direkt veranlasst. Unterstützt wird diese Anschauung noch durch das vollständig strangförmig ausgezogene Netz, da dieses eine solche Formation entweder nur durch eine starke, dauernde Zerrung, welche der Zerreissung des ductus ebenfalls günstig sein musste, oder aber ebenfalls durch die Exudatmenge, welche den Darm von der Bruchsackwandung abdrängte, und das mit letzterer verwachsene Omentum in die Länge zog, erhalten konnte. Mit dieser ätiologischen Anschauung treten wir zugleich der Beantwortung des interessantesten Befundes, der totalen Abschnürung, sehr nahe. Unter den wenigen in der Literatur verzeichneten Fällen ist die Aetiologie der Abschnürung so gut wie nicht berücksichtigt. Nur Ahlfeld geht ausführlicher darauf ein. Er sagt: Lässt die Kraft, welche den Darm in der Nabelschnur festhält, nach, oder hört sie gänzlich auf, z. B. wenn der Dotterstrang noch reisst, so kann ein Theil des Inhaltes in die Bauchhöhle zurücktreten, ein Theil aber bleibt doch in der Nabelschnur zurück. In solchen Fällen ist die Möglichkeit gegeben, dass die Bauchspalte sich stark verkleinert, ja ein normaler Nabelring entsteht und dennoch Theile der vorherbestandenen Geschwulst in der Nabelschnur bleiben. Diese Theile werden alsdann abgeschnürt, hängen am Nabel des Kindes mit bald breiterem, bald schmälerem Stiele fest und enthalten zumeist Darmschlingen in andern Fällen auch

Partieen der Leber. Für diese Auffassung wird auf Grund obiger Erklärung der vorliegende Fall als Beleg gelten, denn mit der nachträglichen Lösung des ductus omphalo-mensentericus, welcher durch den dauernden auf den Darm ausgeübten Zug den Bruch verursachte, hierdurch zugleich den Verschluss der Bauchdecken nicht gestattete, kam das ätiologische Moment in Wegfall, ein normaler Nabelring konnte sich jetzt bilden, ein Zurücktreten irgend welcher Bruchtheile dagegen war durch die inzwischen aufgetretenen, ausgedehnten peritonitischen Verwachsungen unmöglich geworden.

Nachdem Verfasser so die vorliegende Missbildung in ihren Einzelheiten genau beschrieben und erklärt, den ätiologischen Standpunkt des Nabelschnurbruchs eingehender berücksichtigt, hält er mit der Annahme die Ansicht Ahlfeld's durch vorliegenden Fall bestätigt zu haben, den Zweck seiner Arbeit für erreicht.

Erklärung der Figuren.

Figur 1. Stellt die Frucht in natürlicher Grösse dar; es lassen sich die oben geschilderten Abnormitäten erkennen.

Figur 2. Der Brucksack vom Abdomen her ausgiebig gespalten, die Theile nach unten und oben zurückgeschlagen.

A. = Amnion.
P. = Peritoneum.
Oe. = Oesophagus.
L = Leber.
M. = Magen.
Mi. = Milz.
Om. = grosses Netz.
D. = Dünndarm.
Di. = Dickdarm.
au. = Nabelarterie.
U. = Urachus.
B. = Blase.
R. = Mastdarm.
Nn. = Nebenniere.
N. = Niere.
H. = Hoden.

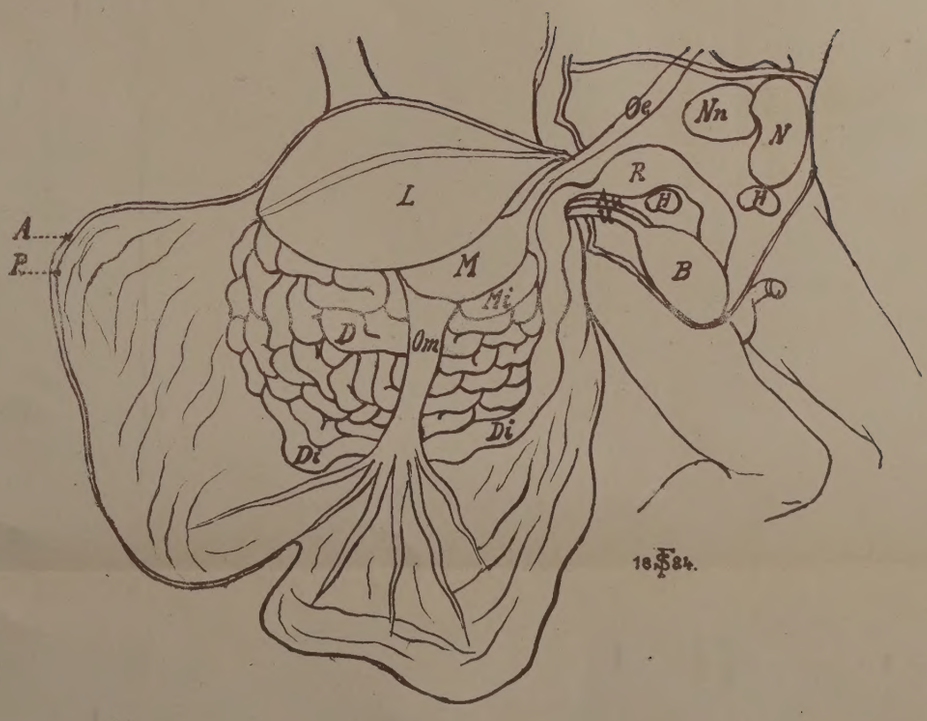

18 84.

Curriculum vitae.

Christian Hufer, geboren den 9. September zu Bornheim-Frankfurt a. M., Sohn des Kaufmann Adam Hufer und seiner Gattin Maria, geb. Bauer, evangel. Confession, besuchte von seinem 6.—13. Jahre die Schule seines Heimathortes, hierauf die Gymnasien zu Frankfurt a. M. und Bensheim an der Bergstrasse. An letzterem Orte bestand er im Herbste 1878 die Maturitätsprüfung, leistete alsdann in Frankfurt a. M. seiner Militärpflicht 1 Jahr Genüge und bezog hierauf im Winter-Semester 1879/80 die Universität zu Marburg. Daselbst bestand er im Juli 1881 das tentamen physicum, im Winter 1883/84 das medicinische Staatsexamen, sowie das examen rigorosum am 28. Mai 1884.

Im Laufe seines Studiums besuchte er die Vorlesungen folgender verehrter Lehrer:

Melde, Zincke, Greeff, Lieberkühn, Wagner, Dr. *Gasser, Külz, Boehm, Schottelius, Lahs, Mannkopff*, Dr. *Frerichs, Dohrn, Roser, Beneke, Schmidt-Rimpler*, Dr. *v. Heusinger, Ahlfeld, Horstmann*, Dr. *Hüter*.